

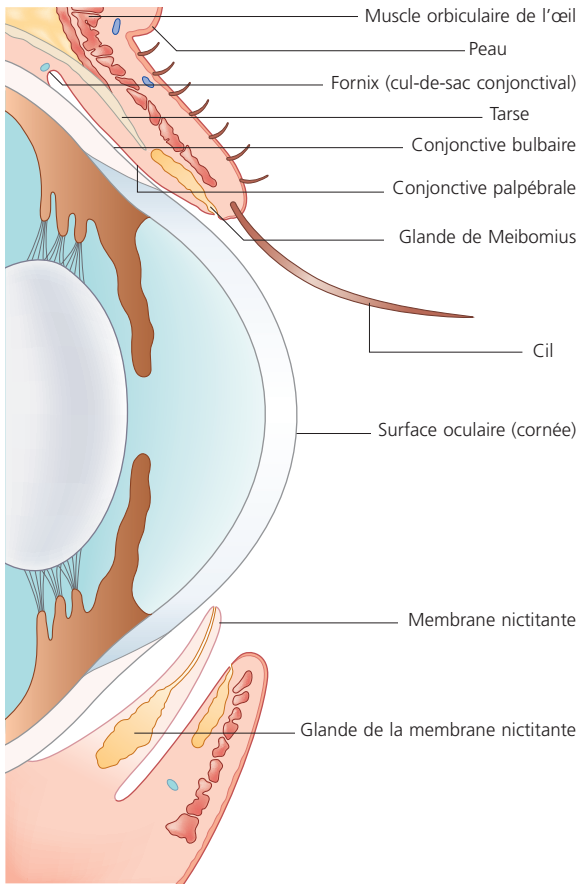Figure 3.1 Anatomie des paupières.

clignement permet également d'éliminer les corps étrangers, comme la poussière ou des débris. La fermeture des paupières réduit également les stimuli visuels et facilite le sommeil. Les cils entourant les paupières sont d'importants organes tactiles.

La membrane nictitante est un repli ventromédial de la conjonctive. Elle renferme un cartilage en forme de T servant de soutien et une glande nictitante située à la base du cartilage. Celle-ci produit avec la glande lacrymale la composante aqueuse du film lacrymal. Chez le lapin, il existe en plus de la glande nictitante, une véritable glande de Harder qui contribue à la sécrétion d'une composante plus huileuse du film lacrymal. La glande nictitante est reliée au cartilage de la membrane nictitante ainsi qu'à la partie ventrale du périorbite par un tissu conjonctif lâche. Le bord libre de la membrane nictitante est souvent pigmenté ; cependant, chez certains chiens, en particulier ceux à robe panachée le bord libre peut être pigmenté sur un œil tandis que l'autre œil possède une membrane nictitante non pigmentée (Figure 3.3). Cette variante est tout à fait normale et ne doit pas être considérée comme le signe d'une inflammation (comparée avec la couleur plus sombre de l'iris, la membrane nictitante rose est plus visible que la

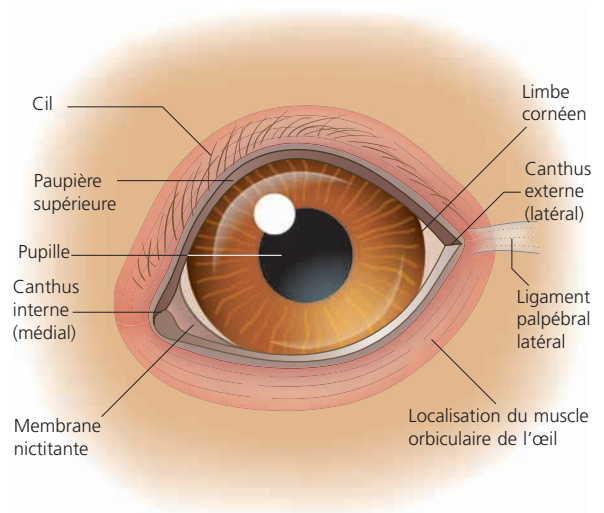


Figure 3.2 Contour palpébral normal d'un chien et structures annexes.

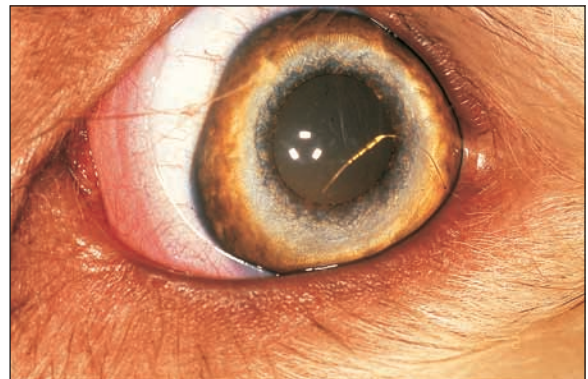


Figure 3.3 Membrane nictitante non pigmentée chez un chien.

membrane nictitante pigmentée et les propriétaires pensent souvent que leur animal présente une conjonctivite unilatérale). La membrane nictitante glisse le long du globe oculaire pendant le clignement et facilite la répartition du film lacrymal ainsi que l'élimination des débris. Elle peut être comparée à une sorte d'essuie-glace. Contrairement aux chiens, les chats possèdent quelques fibres musculaires striées à l'intérieur de la membrane nictitante qui leur permet une procidence active de cette membrane.

Les affections des paupières les plus fréquentes sont les anomalies de position, la présence anormale de cils et la luxation de la glande nictitante. En plus de ces affections, nous aborderons la blépharite car cette dernière est parfois négligée dans la pratique courante ou diagnostiquée comme une conjonctivite pure, ce qui n'est pas le cas et explique la réponse limitée aux traitements généralement mis en place.